

UNIVERSIDADE FEDERAL DE CAMPINA GRANDE
CENTRO DE SAÚDE E TECNOLOGIA RURAL
UNIDADE ACADÊMICA DE MEDICINA VETERINÁRIA
PROGRAMA DE PÓS-GRADUAÇÃO EM CIÊNCIA E SAÚDE ANIMAL

EDLA IRIS DE SOUSA COSTA

**EFEITO DA VARIAÇÃO DA DOSE DO IOVERSOL NA EPIDUROGRAFIA EM
CADELAS E EMPREGO DE FÁRMACOS OPIOIDES PELA VIA EPIDURAL EM
CÃES E GATOS**

PATOS/PB
2021

EDLA IRIS DE SOUSA COSTA

EFEITO DA VARIAÇÃO DA DOSE DO IOVERSOL NA EPIDUROGRAFIA EM CADELAS E EMPREGO DE FÁRMACOS OPIOIDES PELA VIA EPIDURAL EM CÃES E GATOS

Dissertação submetida ao Programa de Pós-Graduação em Ciência e Saúde Animal, da Universidade Federal de Campina Grande, como requisito parcial para obtenção do grau de Mestre em Ciência e Saúde Animal.

Orientador: Prof. Dr. Pedro Isidro da Nobrega Neto

Patos, PB
2021

C837e Costa, Edla Iris de Sousa.
Efeito da variação da dose do ioversol na epidurografia em
cadela e emprego de fármacos opioides pela via epidural em cães
e gatos / Edla Iris de Sousa Costa. – Patos, 2021.
42 f. : il. color.

Dissertação (Mestrado em Ciência e Saúde Animal) –
Universidade Federal de Campina Grande, Centro de Saúde e
Tecnologia Rural, 2019.
"Orientação: Prof. Dr. Pedro Isidro da Nóbrega Neto".
Referências.

1. Contraste. 2. Peridural. 3. Analgesia. I. Nóbrega Neto,
Pedro Isidro da. II. Título.

CDU 636.09(043)



MINISTÉRIO DA EDUCAÇÃO
UNIVERSIDADE FEDERAL DE CAMPINA GRANDE
POS-GRADUACAO EM CIENCIA E SAUDE ANIMAL
Rua Aprigio Veloso, 882, - Bairro Universitario, Campina Grande/PB, CEP 58429-900

FOLHA DE ASSINATURA PARA TESES E DISSERTAÇÕES

EDLA IRIS DE SOUSA COSTA

FEITO DA VARIAÇÃO DA DOSE DO IOVERSOL NA EPIDUROGRAFIA EM CADELAS E EMPREGO DE FÁRMACOS OPIOIDES PELA VIA EPIDURAL EM CÃES E GATOS

Dissertação apresentada ao Programa de Pós-Graduação em Ciência e Saúde Animal como pré-requisito para obtenção do título de Mestre em Ciência e Saúde Animal.

Aprovada em: 31/08/2021

BANCA EXAMINADORA:

Prof. Dr. Pedro Isidro da Nóbrega Neto (Orientador - PPGCSA/UFCG)
Profa. Dra. Ana Lucélia de Araújo (Examinadora Externa - IFPB)
Méd. Vet. Dra. Roberta Nunes Parentoni (Examinadora Externa - UFPB)



Documento assinado eletronicamente por **PEDRO ISIDRO DA NOBREGA NETO, PROFESSOR(A) DO MAGISTERIO SUPERIOR**, em 01/09/2021, às 08:08, conforme horário oficial de Brasília, com fundamento no art. 8º, caput, da [Portaria SEI nº 002, de 25 de outubro de 2018](#).



Documento assinado eletronicamente por **Roberta Nunes Parentoni, Usuário Externo**, em 01/09/2021, às 11:52, conforme horário oficial de Brasília, com fundamento no art. 8º, caput, da [Portaria SEI nº 002, de 25 de outubro de 2018](#).



Documento assinado eletronicamente por **Ana Lucélia de Araújo, Usuário Externo**, em 01/09/2021, às 12:13, conforme horário oficial de Brasília, com fundamento no art. 8º, caput, da [Portaria SEI nº 002, de 25 de outubro de 2018](#).



A autenticidade deste documento pode ser conferida no site <https://sei.ufcg.edu.br/autenticidade>, informando o código verificador **1742471** e o código CRC **CFEE255F**.

AGRADECIMENTOS

Grata primeiramente a Deus que sempre esteve guiando meus passos e me amparando nos momentos bons e também nos momentos difíceis. Obrigado Deus por ter me ajudado a chegar até aqui.

Agradeço aos meus pais e irmãos, Maria Edna, Evaldo José, Élide Amélia e Evaldo Júnior, que sempre me incentivaram a correr atrás do que eu acreditava ser o melhor pra mim. Obrigado por toda dedicação, companheirismo e torcida.

Agradeço às minhas avós, Filomena Costa e Ana Maria, por serem minha base e referência como pessoa. Obrigada por sempre me ajudar e incentivar meus estudos desde criança.

Agradeço a todos da minha família, tios, tias e primos, em especial à minha prima Hada que mesmo à distância sempre se fez presente em todos os momentos, torcendo e aconselhando.

Agradeço ao meu orientador, Professor Pedro Isidro, pela orientação e paciência, por todo o conhecimento compartilhado durante a residência e mestrado, e por ser fonte de inspiração como pessoa e profissional.

Agradeço à equipe que me auxiliou, com toda dedicação, na execução do experimento: Renata Cortez, Sóstenes Arthur, Gracineide Felipe, Jardel Azevedo e José Antônio. Agradeço ao setor de diagnóstico por imagem, em especial ao residente Hugo Paes e ao professor responsável pelo setor, professor Sérgio Ricardo Araújo de Melo e Silva pela realização dos exames radiográficos e análise das imagens. Sem vocês a conclusão do trabalho não seria possível. Obrigado pela ajuda e pela amizade.

Agradeço aos amigos que conquistei em Patos, durante a residência e também durante o mestrado: Deborah, Renata, Gracineide, Fernanda, Lylian, Thays, Saul, Emanuel, Hanah e Francide, com quem dividi as dificuldades diárias e as conquistas também. Obrigado, todos moram no meu coração.

Agradeço aos meus amigos, em especial à Fernanda Henrique, amiga e companheira de residência, que contribuiu com ideias e esclarecimentos na criação do projeto de pesquisa. Obrigada pelo companheirismo de sempre.

Por último agradeço aos animais que participaram do projeto, que mesmo inconscientemente contribuíram para que o estudo fosse realizado. E a todos os animais que tive a oportunidade de ajudar e contribuíram para o meu aprendizado na minha passagem pelo Hospital Veterinário da Universidade Federal de Campina Grande, Câmpus de Patos.

RESUMO

O presente estudo é composto por dois capítulos. No primeiro capítulo o objetivo foi avaliar a área de difusão do ioversol 320 mg I/mL, quando administrado em duas doses diferentes, pela via epidural lombossacra em cadelas, analisando também as possíveis alterações dos parâmetros fisiológicos causados pela administração. Para isso, foram utilizadas 10 cadelas, alocadas aleatoriamente em dois grupos, nos quais o contraste foi administrado nas doses 0,05 mL/cm e 0,1 mL/cm de coluna vertebral. Além da migração do contraste, foram avaliados os seguintes parâmetros: frequência cardíaca, pressão arterial sistólica, frequência respiratória, saturação periférica de oxihemoglobina, temperatura corporal e temperatura superficial da pele. Tais parâmetros foram avaliados anteriormente o procedimento anestésico e administração do contraste e a cada 10 minutos após, durante uma hora. A utilização do ioversol nas doses de 0,05 mL/cm e 0,1 mL/cm proporcionou difusão pelo espaço epidural que atingiu como médias as vértebras T12 e T7, respectivamente, sem causar efeitos adversos nas cadelas. Já o segundo capítulo trata de uma revisão sistemática a respeito da administração de opioides pela via epidural, realizada nas bases de dados Pubmed e Science Direct, a fim de selecionar os artigos de maior relevância a respeito do tema proposto. Foram encontrados 50 artigos, destes após a aplicação dos critérios de inclusão foram selecionados 15, que continham informações relevantes. Diversos opioides já foram administrados pela via epidural, demonstrando eficácia no controle da dor pós-operatória, pois pela via epidural seus tempos de duração são prolongados e seus efeitos adversos diminuídos.

Palavras-chave: contraste; peridural; analgesia; pequenos animais.

ABSTRACT

The present study consists of two chapters. In the first chapter, the objective was to evaluate the diffusion area of ioversol 320 mg I/mL, when administered in two different doses, via the lumbosacral epidural route in bitches, also analyzing the possible changes in the physiological parameters caused by the administration. For this, 10 bitches were used, randomly allocated into two groups, in which the contrast was administered at the doses of 0.05 mL/cm and 0.1 mL/cm of the spine. In addition to contrast migration, the following parameters were evaluated: heart rate, electrocardiography, systolic blood pressure, respiratory rate, peripheral oxyhemoglobin saturation, body temperature and skin surface temperature. Such parameters were evaluated before the anesthetic procedure and contrast administration and every 10 minutes after, for one hour. The use of ioversol at doses of 0.05 mL/cm and 0.1 mL/cm provided diffusion through the epidural space that reached the T10 and T5 vertebrae as medians, respectively, without causing adverse effects in the bitches. The second chapter deals with a systematic review on the administration of opioids through the epidural route, carried out in the Pubmed and Science Direct databases, in order to select the most relevant articles on the proposed topic. Fifty articles were found, of which 15 were selected after applying the inclusion criteria, which contained relevant information. Several opioids have already been administered via the epidural route, showing efficacy in controlling postoperative pain, as the duration of the epidural route is prolonged and its adverse effects are reduced.

Keywords: contrast; epidural; analgesia; little animals.

LISTA DE TABELAS

Capítulo I

Página

- Tabela 1** - Peso (kg), distância articulação atlanto-occipital-base da cauda (cm) e migração cranial do ioversol (vértebra mais cranial totalmente corada) dos animais de cada grupo, após administração pela via epidural lombossacra nos volumes de 0,05 mL/cm (Grupo 1 – G1) e 0,1 mL/cm (Grupo 2 – G2), em cadelas..... 22
- Tabela 2** - Variação (média±desvio padrão) da frequência cardíaca (FC), em batimentos/minuto, frequência respiratória (*f*), em movimentos/minuto, pressão arterial sistólica (PAS), em milímetros de mercúrio, saturação periférica de oxihemoglobina (SpO₂), em percentual, temperatura retal (TR) e temperatura superficial (TS), ambas em graus Celsius, em diferentes momentos, de cadelas anestesiadas com acepromazina, midazolam e propofol e submetidas à administração de ioversol pela via epidural lombossacra nos volumes de 0,05 mL/cm (Grupo 1 – G1) e o 0,1 mL/cm (Grupo 2 – G2)..... 24

Capítulo II

Página

- Tabela 1** - Informações extraídas dos artigos utilizados na revisão sistemática, de acordo com os critérios de inclusão..... 38

LISTA DE FIGURAS

	Página
Figura 1 - Mensuração da distância da articulação atlantooccipital até a base da cauda, para determinação da dose de contraste a ser administrada.....	17
Figura 2 - Administração do contraste, após a indução da anestesia e posicionamento do animal. A - introdução da agulha de Tuohy no espaço epidural lombossacro; B – administração do contraste.....	18
Figura 3 - Posicionamento do manguito no membro do animal, para mensuração da pressão arterial sistólica.....	19
Figura 4 - Posicionamento do sensor de oximetria na língua do animal, após a indução da anestesia, para mensuração da SpO ₂	20
Figura 5 - Mensuração da temperatura superficial.....	21
Figura 6- Migração do contraste em animal do G1 (0,05 mL/cm): 1 – Vértebra mais cranial atingida pelo contraste (L1); 2 – Local de administração do contraste no espaço epidural.....	23

SUMÁRIO

	Página
RESUMO.....	4
ABSTRACT.....	5
LISTA DE TABELAS.....	6
LISTA DE FIGURAS.....	7
INTRODUÇÃO GERAL.....	10
REFERÊNCIAS.....	11
CAPÍTULO I – EFEITO DA VARIAÇÃO DA DOSE NA MIGRAÇÃO CRANIAL DO IOVERSOL NA EPIDUROGRAFIA EM CADELAS	12
RESUMO.....	13
ABSTRACT.....	14
INTRODUÇÃO.....	10
MATERIAIS E MÉTODOS.....	18
Animais e local de estudo.....	18
Protocolo experimental.....	18
Parâmetros avaliados.....	20
Análise estatística.....	21
RESULTADOS E DISCUSSÃO.....	21
CONCLUSÃO.....	28
REFERÊNCIAS.....	28
CAPÍTULO II– ADMINISTRAÇÃO DE OPIOIDES PELA VIA EPIDURAL DE PEQUENOS ANIMAIS: UMA REVISÃO SISTEMÁTICA.....	30
RESUMO.....	31
ABSTRACT.....	32
INTRODUÇÃO.....	33
MATERIAIS E MÉTODOS.....	34
RESULTADOS E DISCUSSÃO.....	34
CONCLUSÃO.....	39
REFERÊNCIAS.....	40

INTRODUÇÃO GERAL

A anestesia epidural é conhecida por sua simplicidade, segurança e eficácia, mínimas alterações cardiorrespiratórias, o controle da dor pós-operatória, a analgesia e relaxamento durante a realização de procedimentos cirúrgicos (MCKELVEY; HOLLINGSHEAD, 1994). A administração de fármacos por esta via faz com que os mesmos sejam depositados próximo ao seu local de ação, seja em receptores na medula espinhal, ou em nervos que estão emergindo desta (TORSKE; DYSON, 2000).

É indicada para cirurgias mais caudais, como redução de prolapsos, mastectomias e ovariectomias, além dos procedimentos nos membros pélvicos (FANTONI, 2011). É de extrema valia em pacientes de alto risco ou que, por qualquer motivo (alimentação, cesariana, problema hepático ou renal, idade), não possam ser submetidos à anestesia geral (MASSONE, 2018).

Segundo Boff et al. (2020), alguns dos fatores que interferem a distribuição do fármaco no espaço epidural são a idade, a anatomia, a viscosidade do fluido, o escore corporal, o volume administrado e a velocidade da administração. Em seu estudo, eles concluíram que o decúbito do animal não interfere na distribuição da lidocaína por via epidural.

Para o aperfeiçoamento desta técnica de anestesia local, para que seu uso seja cada vez mais seguro, é utilizada a epidurografia. Esta é empregada com o objetivo de aferir qual o volume mais indicado para produzir a anestesia em determinada área corpórea (RAMOS et al., 2014). Consiste na administração de contrastes no espaço epidural, tornando a sua visualização prática e rápida através do exame radiográfico, proporcionando uma boa avaliação da migração do volume administrado.

Além de ser uma via de administração já bem descrita na literatura para administração de anestésicos locais, a via epidural pode também ser utilizada para administração de analgésicos, podendo ser estes pertencentes às classes dos opioides, agonistas alfa 2adrenérgicos ou anti-inflamatórios não esteroidais, com objetivo de proporcionar potencialização dos anestésicos locais, aumento do seu período hábil e/ou analgesia pós-operatória.

Esta dissertação é composta de dois artigos: o primeiro teve como objetivo avaliar a influência do volume de ioversol administrado pela via epidural sobre a migração do contraste, em cadelas, e o segundo consistiu em uma revisão sistemática da literatura, com o objetivo de descrever os efeitos da administração de opioides pela via epidural de pequenos animais.

REFERÊNCIAS

FANTONI, D. **Tratamento da dor na clínica de pequenos animais**. Rio de Janeiro: Elsevier, 2011. 484p.

MASSONE, F. Técnicas anestésicas em cães. *In*: MASSONE, F. **Anestesiologia veterinária: farmacologia e técnicas**. Rio de Janeiro: Guanabara Koogan, 6.ed., p. 105-116, 2018.

McKELVEY, D.; HOLLINGSHEAD, K. W. **Small animal anesthesia: canine and feline practice**. Missouri: Mosby, 1994, 332p.

RAMOS, S. M. L.; NÓBREGA NETO, P. I.; RAMOS, C. T. C. R.; MARINHO, P. V. T.; FERREIRA, M. A. A. F.; SILVA, S. R. A. M.; Epidurografia lombossacra com diferentes volumes de iohexol em felinos. **Semina: Ciências Agrárias**, Londrina, v. 35, n. 4, p. 2429-2442, 2014. Disponível em: <<https://www.redalyc.org/pdf/4457/445744143016.pdf>> Acesso em: 27 de março de 2021.

TORSKE, K. E.; DYSON, D. H. Epidural analgesia and anesthesia. **Veterinary Clinics of North America – Small Animal Practice**, v.30, n.4, p. 859-874, 2000.

CAPÍTULO 1

EFEITO DA VARIAÇÃO DA DOSE NA MIGRAÇÃO CRANIAL DO IOVERSOL NA EPIDUROGRAFIA EM CADELAS

Manuscrito a ser submetido à revista Pesquisa Veterinária Brasileira

EFEITO DA VARIAÇÃO DA DOSE NA MIGRAÇÃO CRANIAL DO IOVERSOL NA EPIDUROGRAFIA EM CADELAS

Edla Iris de Sousa Costa¹, Renata Maria Cortez Azevedo², Gracineide da Costa Felipe¹, Sóstenes Arthur Reis Santos Pereira¹, Jardel de Azevedo Silva¹, Hugo Paes Bezerra⁵, José Antônio Pires da Costa Silva¹, Sérgio Ricardo Araújo de Melo e Silva³, Bonifácio Benício de Sousa⁴, Pedro Isidro da Nobrega Neto⁴

¹ Pós-graduanda(o), Programa de Pós-Graduação em Ciência e Saúde Animal da Universidade Federal de Campina Grande, Patos, PB, Brasil.

² Graduanda, curso de Medicina Veterinária, Universidade Federal de Campina Grande, Patos, PB, Brasil.

³ Professor associado, curso de Medicina Veterinária, Universidade Federal de Campina Grande, Patos, PB, Brasil.

⁴ Professor titular, Programa de Pós-Graduação em Ciência e Saúde Animal da Universidade Federal de Campina Grande, Patos, PB, Brasil.

⁵ Pós-graduando, Programa de Residência Multiprofissional da Universidade Federal de Campina Grande, Patos, PB, Brasil.

RESUMO

Objetivou-se com este estudo avaliar a área de difusão do ioversol 320 mg I/mL, quando administrado em duas doses diferentes, pela via epidural lombossacra em cadelas, analisando também os seus efeitos sobre alguns parâmetros fisiológicos. Foram utilizadas 10 cadelas hígdas, sem raça definida, com idade entre 1 a 3 anos e pesando $20,7 \pm 3,6$ kg, que foram distribuídas em dois grupos de cinco animais: no Grupo 1 (G1) os animais receberam o ioversol na dose de 0,05 mL/cm de coluna vertebral e no Grupo 2 (G2) a dose foi de 0,1 mL/cm de coluna vertebral. Todos os animais foram anestesiados com acepromazina (0,05 MG/kg, IM), midazolam (0,3 mg/kg, IV) e propofol (4 mg/kg, IV), para em seguida realizar-se a administração do contraste, pela via epidural lombossacra. Foram analisados: a migração cranial do meio de contraste, a frequência cardíaca (FC), a pressão arterial sistólica (PAS), a frequência respiratória (*f*), a saturação periférica de oxihemoglobina (SpO₂), a temperatura corpórea (TC) e a temperatura cutânea superficial (TS); imediatamente antes da administração da acepromazina (T-15) e logo após a administração do ioversol (T0) e aos 10 (T10), 20 (T20), 30 (T30), 40 (T40), 50 (T50) e 60 (T60) minutos após esta. A vértebra média mais cranial atingida no G1 e no G2 foi a T12 e a T7, respectivamente. Não houve alteração

estatisticamente significativa na FC, na PAS, na SpO₂ e na TS. As médias da *f* nos momentos T0 e T40 no grupo 1 foram significativamente menores que a do T-15. As médias da TR em todos os momentos a partir de T0, nos dois grupos, foram significativamente menores que os valores basais (T-15). Concluiu-se que a utilização do contraste ioversol nas doses de 0,05 mL/cm e 0,1 mL/cm proporcionou difusão pelo espaço epidural que atingiu como médias as vértebras T12 e T7, respectivamente, sem causar efeitos adversos nos animais.

Palavras-chave: epidural; meio de contraste; radiologia; canino.

ABSTRACT

The objective of this study was to evaluate the diffusion area of ioversol 320mg I/mL, when administered in two different doses, through the lumbosacral epidural route in dogs, analyzing the possible changes in the physiological parameters caused by the administration. Ten healthy, mixed breed bitches were used, weighing 20.7 ± 3.6 kg. The animals were anesthetized with acepromazine (0.05 mg/kg, IM), midazolam (0.3 mg/kg, IV) and propofol (4 mg/kg, IV). Then ioversol was administered via epidural at doses of 0.05 mL/cm of spine (G1) and 0.1 mL/cm of spine (G2). The following were analyzed: cranial migration of the contrast medium, heart rate (HR), respiratory rate (*f*), systolic blood pressure (SBP), periferic oxihemoglobin saturation (SpO₂), rectal temperature (RT) and surface temperature (ST). The mean cranial vertebra reached by ioversol in G1 and G2 was T12 and T7, respectively. There was no statistically significant change in HR, SBP, SpO₂ and ST. In G1 *f* in T0 and T40 were significantly lower than T-15. The RT means at all times from T0, in both groups, were significantly lower than the baseline values (T-15). It was concluded that the use of ioversol contrast at doses of 0.05 mL/cm and 0.1 mL/cm provided a good diffusion through the epidural space, reaching the T12 and T7 vertebrae, respectively, without causing many adverse effects in the animals.

Keywords: peridural, contrast medium, radiography, canine.

INTRODUÇÃO

Na anestesia veterinária existem diversas modalidades anestésicas que auxiliam em procedimentos ambulatoriais e cirúrgicos, tornando-se essencial na conclusão de casos clínicos. Uma modalidade muito utilizada, pela segurança oferecida, é a anestesia local, que possui uma ação seletiva, específica e seu efeito é reversível, tornando-a uma escolha de eleição.

A anestesia epidural é uma técnica de anestesia local muito utilizada para diversos procedimentos na medicina veterinária, desde procedimentos clínicos, como por exemplo, a desobstrução uretral em felinos, até as mais complexas cirurgias na região retroumbilical. Esta modalidade anestésica consiste na administração de anestésico local no espaço epidural, podendo este ser associado a outros fármacos, visando potencialização do efeito anestésico e/ou promoção de analgesia. Entretanto, a escolha da dose do anestésico local a ser administrado deve ser avaliada com cuidado, por causa da toxicidade do fármaco e, sobretudo, do risco de efeitos adversos respiratórios e cardiocirculatórios, principalmente em animais menores (FANTONI, 2011). Assim, a seleção de uma dose apropriada de determinado fármaco de uso epidural pode reduzir a possível toxicidade e a intensidade desses efeitos (PEREIRA et al., 2016).

Para aprimorar a utilização da anestesia epidural, a epidurografia tem sido utilizada com frequência, pois através da imagem e da migração do contraste é possível delimitar qual a porção da coluna vertebral será atingida quando o anestésico local for aplicado e a quantidade necessária do fármaco para anestésiar tal região. A epidurografia é um exame de imagem que consiste na administração de um contraste no espaço peridural para a visualização de sua migração, no interior deste espaço, através de radiografias seriadas.

Com isso, objetivou-se com este estudo avaliar a área de difusão do meio de contraste ioversol no espaço epidural, quando administrado em dois volumes diferentes, pela via epidural lombossacra, em cadelas; bem como mensurar as possíveis alterações de alguns parâmetros fisiológicos causada por essa administração.

MATERIAL E MÉTODOS

Animais e local de estudo

O presente estudo foi realizado em um Hospital Veterinário Universitário (HVU), após a aprovação pela Comissão de Ética no Uso de Animais Institucional, sob o protocolo CEUA 041/2019.

Foram utilizadas 10 cadelas híbridas, sem raça definida, com idade entre 1 a 3 anos, pesando em média $20,7 \pm 3,6$ kg, provenientes de uma Organização Não Governamental (ONG) de proteção animal. A determinação do estado de saúde dos animais foi feita através do exame clínico, hemograma, bioquímica renal (ureia e creatinina) e hepática (alanina aminotransferase e aspartato aminotransferase e eletrocardiograma).

Protocolo experimental

Os animais foram transportados ao HVU uma semana antes do início do estudo e foram alojados em canis individuais, onde receberam ração comercial balanceada para cães, duas vezes ao dia, e água à vontade. Cada animal foi submetido a um jejum alimentar de oito horas e hídrico de quatro horas, previamente ao exame radiográfico.

Foram compostos, de forma aleatória e equitativa, dois grupos experimentais: no grupo 1 (G1), o ioversol 320 mg I/mL foi administrado na dose de 0,05 mL/cm de extensão da coluna vertebral, da articulação atlantooccipital até a base da cauda; e no grupo 2 (G2), na dose de 0,1 mL/cm. Nos dois grupos o contraste foi administrado pela via epidural lombossacra, sempre pelo mesmo pesquisador.

No dia do experimento, os animais foram pesados e levados ao Laboratório de Diagnóstico por Imagem do HVU, onde realizou-se a avaliação pré-anestésica e mensurou-se os valores basais dos parâmetros a serem avaliados e a temperatura superficial corporal da região lombossacra com auxílio de uma câmera termográfica¹. Em seguida, os animais foram tranquilizados com acepromazina² (0,05 mg/kg) por via intramuscular (IM).

Os animais foram colocados sobre uma mesa forrada com um colchão térmico e implantou-se um cateter 22G na veia cefálica, para realização da fluidoterapia com Ringer Lactato, na dose de 5 mL/kg/h, durante todo o procedimento experimental. Após 15 minutos

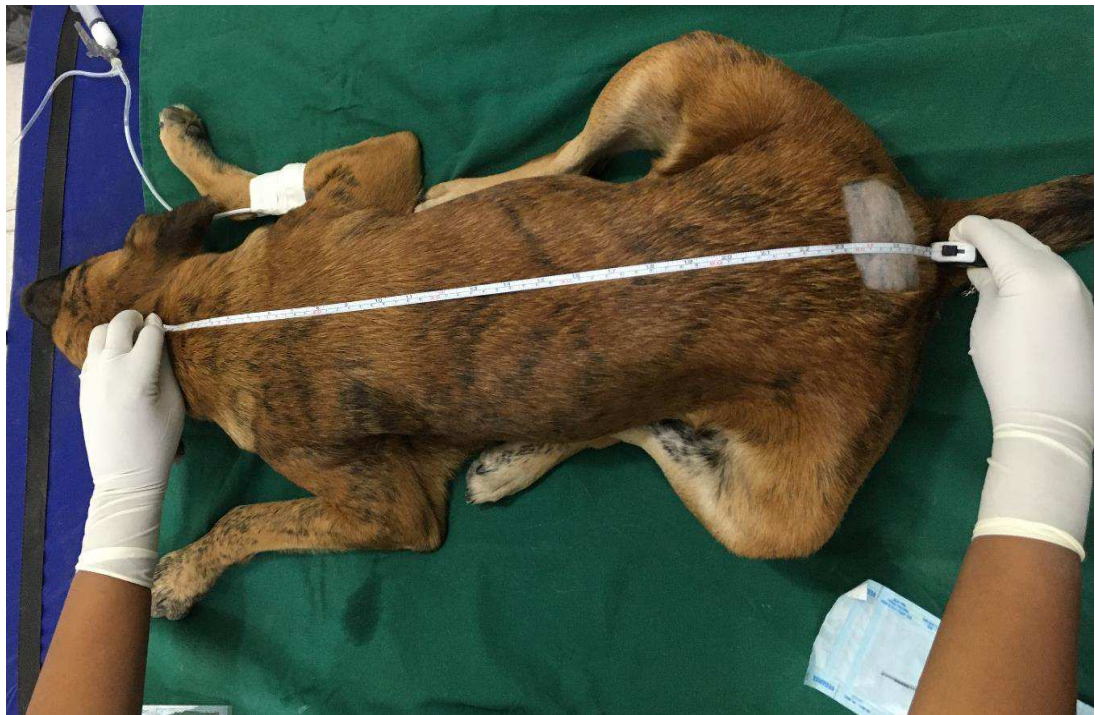¹ Fluke Ti 25, Fluke Corporation, Everett – WA.

² Apromazin 0,2%, Vetnil, São Paulo - SP.

da administração da acepromazina, administrou-se midazolam³ (0,3 mg/kg), pela via intravenosa (IV), seguido imediatamente pelo propofol⁴, também IV, em sistema dose-efeito com dose inicial de 3 mg/kg, até que o animal permitisse a manipulação para a realização da punção epidural lombossacra. Quando necessário, foi realizada a readministração do propofol, sempre empregando a dose correspondente à metade da inicialmente administrada.

Após o estabelecimento da anestesia, o animal foi colocado em decúbito esterno-abdominal sobre a mesa de exame radiográfico, realizou-se a tricotomia na região lombossacra e mensurou-se a extensão da coluna vertebral, da articulação atlantooccipital até a base da cauda, com o auxílio de uma fita métrica (Figura 1).

Figura 1: Mensuração da distância da articulação atlantooccipital até a base da cauda, para determinação da dose de contraste a ser administrada.



Fonte: Arquivo pessoal (2020).

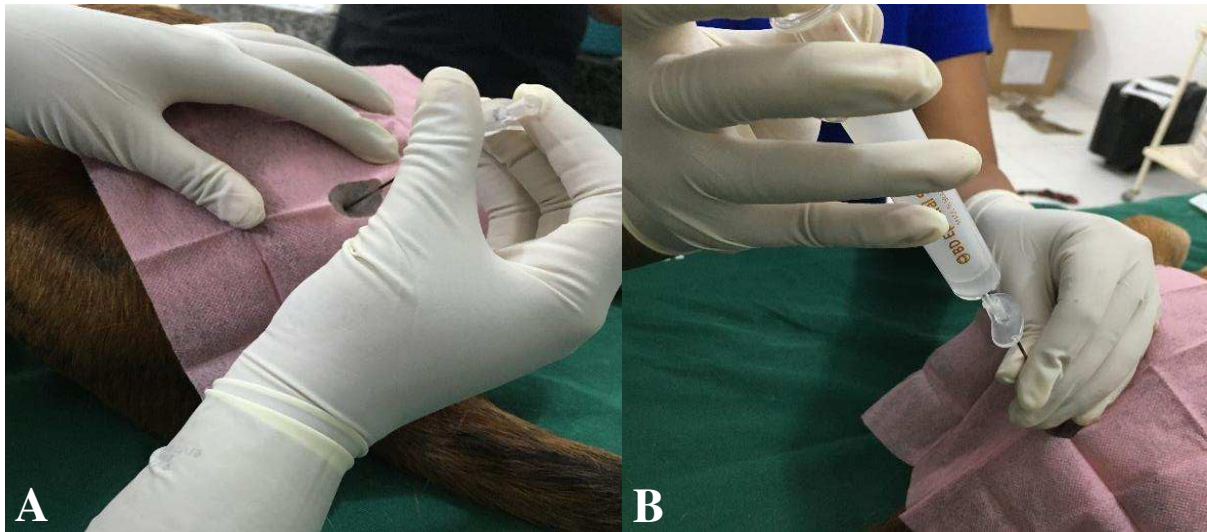Após a mensuração, foi feita a antissepsia da região tricotomizada com clorexidina alcoólica 0,5% e colocação de pano de campo fenestrado estéril. Os membros pélvicos do animal foram tracionados cranialmente para introdução da agulha de Tuohy 18G no espaço entre a última vértebra lombar e a primeira vértebra sacral, posicionando-se o bisel da agulha cranialmente (Figura 2 A). O correto posicionamento do bisel da agulha no espaço epidural

³ Dormire 0,5%, Cristália, Itapira – SP.

⁴ Propovan 1%, Cristália, Itapira - SP.

foi confirmado pela aspiração do contraste previamente depositado no canhão da agulha ou pela ausência de resistência ao êmbolo da seringa. Manteve-se o bisel da agulha direcionado cranialmente durante a administração do ioversol, a qual foi realizada com duração padronizada em 90 segundos (Figura 2 B). Após a deposição do ioversol, o animal foi mantido em decúbito esternoabdominal durante cinco minutos.

Figura 2: Administração do contraste, após a indução da anestesia e posicionamento do animal. A - introdução da agulha de Tuohy no espaço epidural lombossacro; B – administração do contraste.



Fonte: Arquivo pessoal (2020).

O exame radiográfico foi realizado 10 minutos após o final da administração do contraste, utilizando o emissor⁵ do aparelho radiográfico digital⁶. Foram feitas projeções latero-laterais com 100 mA, 65 KV e no tempo de 0,30 segundos.

Após a realização do exame radiográfico o animal foi mantido sobre a mesa forrada com colchão térmico, em decúbito lateral, durante todo o período de mensuração das variáveis estudadas. No entanto, o colchão térmico foi desligado um minuto antes de cada momento experimental, como forma a não interferir na eficiência da câmera termográfica, sendo religado imediatamente após o emprego desta.

Parâmetros avaliados

Foram avaliadas frequência cardíaca, pressão arterial sistólica, frequência respiratória, saturação periférica de oxihemoglobina, temperatura corpórea e temperatura cutânea

⁵ Emissor Xrad, Xrad Brasil, São Paulo/PB.

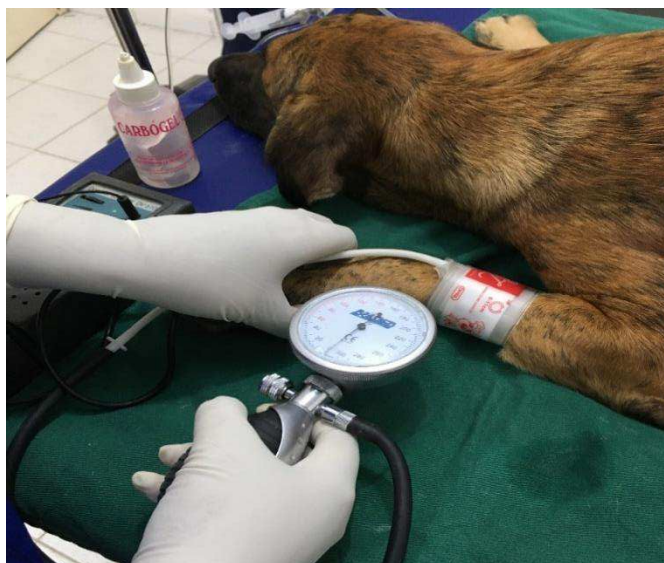⁶ Regius Σ II, Konica Minolta Brasil, Belo Horizonte/MG.

superficial, imediatamente antes da administração da acepromazina (T-15), logo após a administração do ioversol (T0), e aos 10 (T10), 20 (T20), 30 (T30), 40 (T40), 50 (T50) e 60 (T60) minutos após esta. Os avaliadores dos parâmetros não foram informados a respeito do grupo experimental ao qual cada animal pertencia (estudo cego).

A frequência cardíaca (FC) foi avaliada, em batimentos por minuto (bpm), através de ausculta indireta com estetoscópio e através do monitor multiparamétrico⁷.

A pressão arterial sistólica (PAS) foi analisada, em milímetros de mercúrio (mmHg), através do sistema *doppler*⁸, posicionando-se um manguito inflável com largura correspondente a 40% da circunferência do local de colocação do mesmo, proximal à articulação cárpica (Figura 3). Esse manguito foi inflado até que o ruído característico da pulsação arterial ficou inaudível e, em seguida, esvaziou-se lentamente até que o som da pulsação voltasse a ser ouvido. Neste momento, foi observado o valor no esfigmomanômetro acoplado ao manguito, que representava a PAS.

Figura 3: Posicionamento do manguito no membro do animal, para mensuração da pressão arterial sistólica.



Fonte: Arquivo pessoal (2020).

A frequência respiratória (f) foi mensurada, em movimentos por minuto (mpm), de forma visual através da observação dos movimentos por minuto do gradil costal.

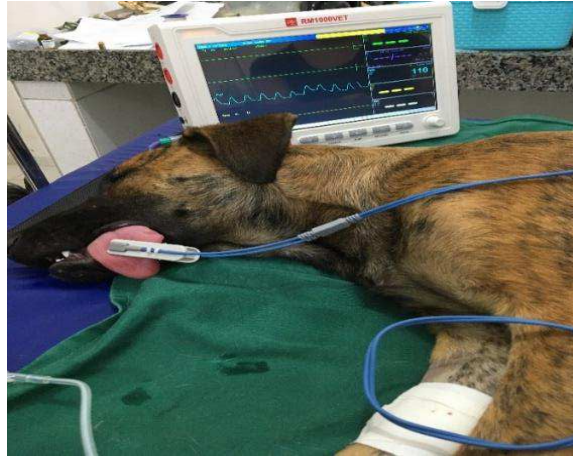A saturação periférica de oxihemoglobina (SpO_2) foi mensurada, em percentual (%), com o emprego do oxímetro de pulso do monitor multiparamétrico, cujo sensor foi posicionado na língua do animal até o T30 (Figura 4). No momento basal e a partir do

⁷ Monitor Multiparamétrico, Rzvet Brasil., São Paulo – SP.

⁸ Doppler Vascular, Brasmed Veterinária, Paulínia - SP.

momento T40, quando os animais já estavam se recuperando da anestesia, o sensor de oximetria foi reposicionado em um dos tetos.

Figura 4: Posicionamento do sensor de oximetria na língua do animal, após a indução da anestesia, para mensuração da SpO₂.

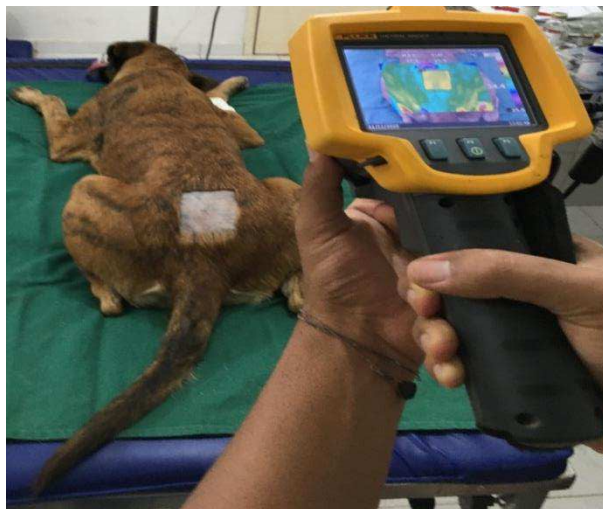

Fonte: Arquivo pessoal (2020).

A temperatura corpórea (TC) foi mensurada, em graus Celsius (°C), através de termômetro digital clínico inserido no reto e mantido em contato com a mucosa retal.

A temperatura cutânea superficial da região lombossacra foi mensurada, em graus Celsius (°C), por termografia de infravermelho, utilizando uma câmera termográfica² com calibração automática e emissividade de 0,98, recomendada pelo fabricante para tecidos biológicos, nos momentos T-15, T0, T20, T40 e T60 (Figura 5). Cada termograma gerado foi gravado em um cartão de memória e posteriormente analisado pelo software Smartview versão 3.1, onde foram obtidas as temperaturas médias da região.

Figura 5: Mensuração da temperatura superficial.



Fonte: Arquivo pessoal (2020).

Na imagem radiográfica, considerou-se como limite cranial da migração do ioversol no interior do espaço epidural a vértebra mais cranial cujo espaço epidural foi totalmente opacificada pelo contraste, com visualização das linhas dorsal e ventral deste. Para cada animal determinou-se a quantidade de vértebras craniais ao ponto de punção epidural que foram totalmente opacificadas. A vértebra média opacificada em cada grupo foi determinada pelo cálculo da média entre a quantidade de corpos vertebrais opacificados em cada animal.

Após o fim do procedimento, as cadelas permaneceram em observação até estarem com todos os parâmetros normalizados, retornando para o canil quando estavam completamente conscientes, deambulando normalmente. Posteriormente, foram castradas e devolvidas à ONG de origem para serem colocadas para adoção.

Análise Estatística

Os dados obtidos foram analisados com o programa Bioestat 5.3, ao nível de significância de 5% ($p < 0,05$). Para comparação entre os momentos, dentro de cada grupo, foi utilizada a análise de variância (ANOVA) para amostras repetidas, seguida pelo teste de Tukey. Para comparação entre os grupos foi realizado o teste t de Student.

RESULTADOS E DISCUSSÃO

As punções do espaço epidural foram realizadas nas 10 cadelas sem intercorrências. A correta colocação da agulha no espaço epidural foi confirmada pela observação da aspiração do meio de contraste previamente depositado no canhão da agulha ou pela ausência de resistência do êmbolo da seringa.

A migração do contraste no G1 (0,05 mL/cm) atingiu as vértebras torácicas, sendo o animal 02 o que teve a maior migração, chegando à nona vértebra torácica (T9). No G2 (0,1 mL/cm) o contraste atingiu as vértebras cervicais, sendo o animal 01 o que teve a maior migração, chegando à sexta vértebra cervical (C6) (Tabela 1). Estes resultados são similares aos achados por Dal Pont (2018) em seu estudo, no qual administrou-se o iohexol por via epidural em cães, nas doses de 0,26 mL/kg, 0,3 mL/kg e 0,33 mL/kg, e obteve-se como limites craniais máximos a terceira vértebra torácica (T3), a quarta vértebra cervical (C4) e a sétima vértebra cervical (C7), respectivamente.

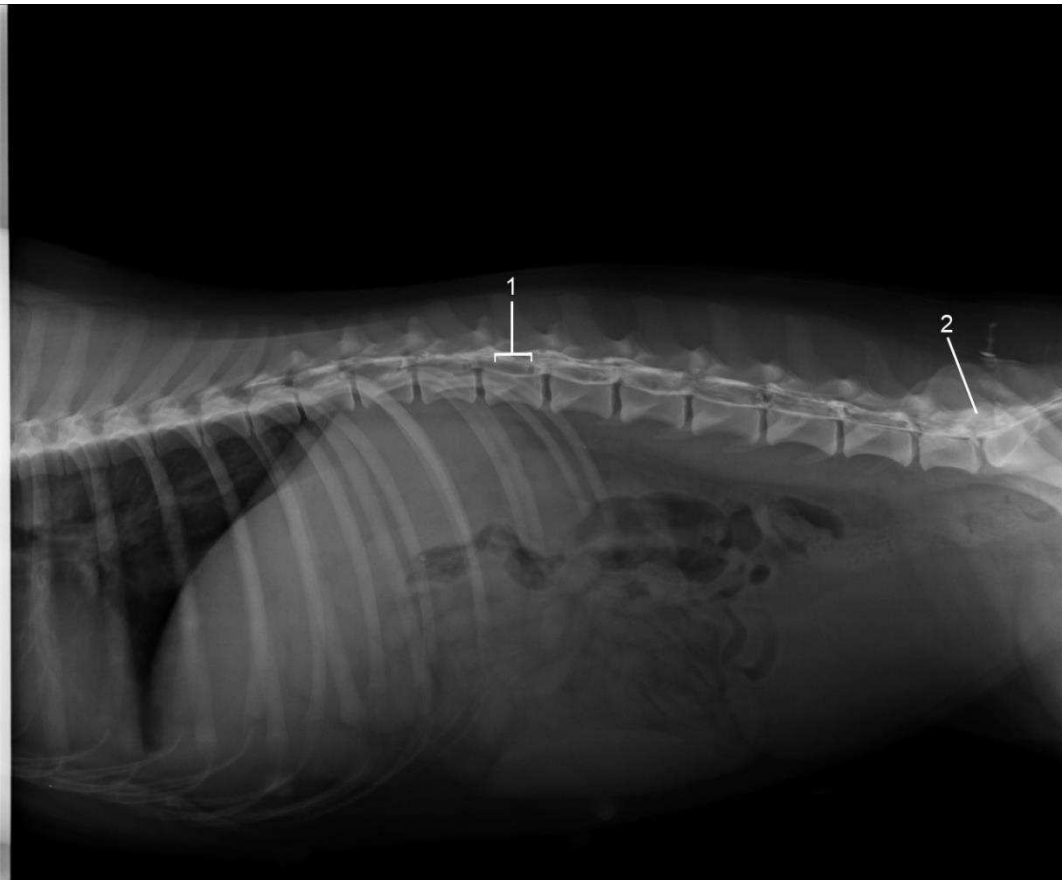
Tabela 1: Peso (kg), distância articulação atlantooccipital-base da cauda (cm) e migração cranial do ioversol (vértebra mais cranial totalmente corada) dos animais de cada grupo, após administração pela via epidural lombossacra nos volumes de 0,05 mL/cm (Grupo 1 – G1) e 0,1 mL/cm (Grupo 2 – G2), em cadelas.

Grupo 1				Grupo 2			
Animal	Peso	Distância	Vértebra	Animal	Peso	Distância	Vértebra
02	21,8	74	T9	01	18,5	70	C6
03	21,5	70	T11	06	16,9	61	T11
04	16,3	66	L1	08	21,3	72,5	T6
05	21,8	72	T11	09	18,2	69	T10
07	22,3	78	L1	10	28,8	80	T11
Variação			T9 a L1				C6 a T11
Vértebra média			T12				T7

L- vértebra lombar, T- vértebra torácica, C- vértebra cervical.

A migração mínima individual do contraste foi até a primeira vértebra lombar (L1) no G1 (Figura 6) e até a décima primeira vértebra torácica (T11) no G2 (Tabela 1). Estes achados também são similares aos encontrados por Dal Pont (2018) nas doses de 0,3 mL/kg e 0,33 mL/kg, onde a progressão mínima foi de T13 e T12, respectivamente.

Figura 6: Migração do contraste em animal do G1 (0,05 mL/cm): 1 – Vértebra mais cranial atingida pelo contraste (L1); 2 – Local de administração do contraste no espaço epidural.



Fonte: Arquivo pessoal (2020).

Não houve diferença significativa na migração média do ioversol entre os grupos (Tabela 1), apesar de a vértebra média atingida pelo contraste no G1 (T12) ter sido mais caudal do que a do G2 (T7). Assim, não foi possível comprovar a influência da dose do contraste sobre a difusão deste no interior no espaço epidural.

Os achados referentes à migração do contraste, no presente estudo, indicam que a administração de um anestésico local nesses volumes pela via epidural, provavelmente, bloquearia os pedículos ovarianos, já que os ovários são inervados pelo 3º e 4º nervos lombares (BAILEY *et al.*, 1988).

Porém, deve-se ter cuidado na utilização de volumes maiores de anestésico local, atentando sempre para qual o fármaco a ser utilizado e sua lipossolubilidade, característica muito importante ao se efetuar anestésias peridurais (MASSONE; CORTOPASSI, 2014b). A migração torácica do anestésico local pode causar efeitos adversos ao animal como hipotensão e depressão respiratória, devido ao grande volume do fármaco no espaço epidural (GARCIA, 2017).

A migração do contraste pelas vértebras cervicais e torácicas não apresenta riscos para os animais, segundo Tudury *et al.* (1997), que observaram que o ioversol teve baixa toxicidade quando administrado em duas doses consecutivas no espaço subaracnoideo espinhal de quatro cães e quando também foi administrado diretamente no ventrículo cerebral de outro cão, sem qualquer consequência aparente. Ainda no mesmo estudo, os autores observaram em três momentos a opacificação do espaço subaracnoideo encefálico, mas também sem consequências ao animal.

Análises citológicas liquóricas feitas por Sarmiento *et al.* (2002) nos períodos pré e pós-mielografia, não apresentaram alterações que indicassem lesões patológicas significativas, demonstrando assim, a baixa neurotoxicidade do ioversol. Essa baixa toxicidade pode também ser explicada pela rapidez com que o ioversol é eliminado do líquido cefalorraquidiano (TUDURY *et al.*, 1997; SARMENTO *et al.*, 2002).

A administração do ioversol não interferiu significativamente na frequência cardíaca dos animais, durante o período experimental, em ambos os grupos (Tabela 2). A FC média se manteve dentro dos valores de referência para cães de grande porte não anestesiados, que varia de 60 a 160 bpm (FEITOSA, 2020). Isso pode ser explicado, segundo Ralston *et al.* (1989) e Tudury *et al.* (1997), porque o ioversol quando administrado pela via intravascular em cães gera efeitos cardiovasculares discretos, e esse efeito pode ser o mesmo quando o contraste é aplicado pela via epidural, devido a absorção sistêmica do mesmo.

Tabela 2: Variação (média±desvio padrão) da frequência cardíaca (FC), em batimentos/minuto, frequência respiratória (*f*), em movimentos/minuto, pressão arterial sistólica (PAS), em milímetros de mercúrio, saturação periférica de oxihemoglobina (SpO₂), em percentual, temperatura retal (TR) e temperatura superficial (TS), ambas em graus Celsius, em diferentes momentos, de cadelas anestesiadas com acepromazina, midazolam e propofol e submetidas à administração de ioversol pela via epidural lombossacra nos volumes de 0,05 mL/cm (Grupo 1 – G1) e o 0,1 mL/cm (Grupo 2 – G2).

Momento Grupo		Parâmetro					
		FC	<i>f</i>	PAS	SpO ₂	TR	TS
T-15	G1	108,4 ± 12,4	40,0 ± 9,8	124,4 ± 19,2	95,4 ± 2,3	38,7 ± 0,1	32,4 ± 2,5
	G2	110,6 ± 14,1	34,4 ± 6,7	139,2 ± 21,2	95,2 ± 1,1	38,1 ± 0,7	33,1 ± 0,3
T0	G1	106,4 ± 15,0	19,2 ± 4,4*	117,6 ± 13,5	94,6 ± 1,1	37,9 ± 0,3*	33,4 ± 1,5
	G2	112,0 ± 9,6	20,0 ± 8,0	126,8 ± 25,2	93,8 ± 1,9	37,4 ± 0,3*	31,2 ± 1,9
T10	G1	107,2 ± 18,0	25,6 ± 9,6	106,8 ± 10,4	93,6 ± 4,1	37,6 ± 0,6*	-
	G2	99,4 ± 11,5	26,0 ± 8,5	112,8 ± 11,2	95,4 ± 3,0	37,0 ± 0,6*	-
T20	G1	97,8 ± 24,2	28,8 ± 7,2	112,0 ± 9,7	95,0 ± 1,6	37,5 ± 0,4*	33,4 ± 1,1
	G2	102,4 ± 9,7	29,2 ± 7,7	116,0 ± 16,1	94,0 ± 2,4	36,9 ± 0,5*	32,1 ± 1,8
T30	G1	97,8 ± 24,1	27,2 ± 9,5	101,2 ± 6,6	95,2 ± 2,2	37,2 ± 0,5*	-
	G2	102,8 ± 18,3	26,8 ± 8,9	110,0 ± 13,9	95,0 ± 2,6	36,6 ± 0,4*	-
T40	G1	89,2 ± 23,8	20,0 ± 4,9*	102,4 ± 8,6	95,2 ± 2,8	37,1 ± 0,5*	33,7 ± 0,9
	G2	124,2 ± 11,5	26,4 ± 11,2	111,6 ± 19,7	95,2 ± 1,6	36,8 ± 0,5*	32,8 ± 1,8
T50	G1	93,8 ± 31,7	24,0 ± 8,5	104,8 ± 14,1	95,6 ± 3,8	37,1 ± 0,5*	-
	G2	123,4 ± 26,9	28,8 ± 6,6	115,6 ± 12,1	94,8 ± 2,8	36,8 ± 0,6*	-
T60	G1	96,2 ± 31,7	24,0 ± 7,5	108,0 ± 12,6	95,8 ± 4,0	37,1 ± 0,5*	33,4 ± 0,6
	G2	123,4 ± 26,9	28,0 ± 8,0	116,0 ± 24,6	94,8 ± 2,9	36,9 ± 0,5*	33,1 ± 1,6

* - Significativamente diferente do T-15.

Apesar dos efeitos hipotensores dos fármacos utilizados na anestesia dos animais do presente experimento, em especial o propofol e a acepromazina que, de acordo com Rankin *et al.* (2017), podem causar redução da pressão arterial, da resistência vascular sistêmica e do débito cardíaco, a PAS não variou significativamente em ambos os grupos experimentais, o que sugere a segurança da administração do ioversol no espaço epidural quanto a este parâmetro (Tabela 2).

Não houve diferença significativa entre os grupos com relação à frequência respiratória, porém no G1 as médias nos momentos T0 e T40 foram significativamente menores que a média no T-15 (Tabela 2). No entanto, os valores basais deste parâmetro já se


encontravam um pouco acima do normal para a espécie que, segundo Feitosa (2020), é de 18 a 36 mpm, e esse aumento, no T-15, pode ser explicado pelo estresse pré-exame, como relataram Pereira *et al.* (2014). A diminuição da f em T0 pode ser explicada pela administração do propofol que, segundo Massone e Cortopassi (2014a), causa depressão respiratória dose-dependente, podendo levar à apneia fugaz na indução da anestesia. Ainda que no momento T40 a média da f tenha sido significativamente menor do que a média em T-15, ela ainda ficou dentro dos limites considerados normais para cães não anestesiados e, portanto, esta diferença estatística carece de importância clínica.

As médias da temperatura retal em todos os momentos a partir de T0, nos dois grupos, foram significativamente menores que os valores basais (T-15) (Tabela 2), não havendo diferença estatística entre os grupos. A diminuição da temperatura pode ter sido provocada pela ação da acepromazina, que promove depressão miocárdica, diminuição da temperatura corporal e aumento da perfusão cutânea e visceral (CORTOPASSI; FANTONI, 2014). Além disso, o fato de desligar-se o colchão térmico um minuto antes de cada momento experimental, para evitar interferência na mensuração da temperatura superficial, pode ter diminuído a eficiência deste, o que permitiu o decréscimo da temperatura retal.

As médias de saturação periférica de oxihemoglobina não apresentaram diferenças significativas entre os grupos e nem ao longo dos momentos. Esse achado nos mostra que o contraste ioversol não interfere a quantidade de oxigênio disponibilizada pelo sangue ao organismo (Tabela 2).

A avaliação dos efeitos na temperatura superficial causados pela administração do contraste ioversol teve como objetivo detectar uma possível reação circulatória localizada ao uso do contraste. A administração não causou alterações significativas da TS entre as médias dos momentos experimentais (Figura 7, Tabela 2), o que sugere a ausência de reação local desencadeada pelo contraste, na espécie canina. Apesar de não ter sido encontrada nenhuma variação estatística significativa no presente estudo, os fármacos utilizados poderiam ter afetado os valores da termografia. De acordo com Vainionpaa *et al.* (2013), o protocolo de sedação pode influenciar na TS e assim, influenciar nas imagens termográficas.

Figura 7: A – Temperaturas superficiais da cadela no momento T0 sem a imagem termográfica; B – temperaturas superficiais da cadela no momento T0 com a imagem termográfica.



Fonte: Arquivo Pessoal.

CONCLUSÃO

A utilização do contraste ioversol nas doses de 0,05 mL/cm e 0,1 mL/cm da distância articulação atlantooccipital-base da cauda proporcionou difusão pelo espaço epidural que atingiu como médias as vértebras T12 e T7, respectivamente, sem diferença estatística entre os grupos. Os parâmetros fisiológicos avaliados não variaram significativamente, indicando que a administração deste contraste por esta via é segura.

REFERÊNCIAS

- BAILEY, C. S.; KITCHELL, R. L.; HAGHIGHI, S. S.; JOHNSON R. D. Spinal nerve root origins of the cutaneous nerves of the canine pelvic limb. **American Journal of Veterinary Research**, v. 49, n. 1, p. 115-119, 1988.
- BOFF, G. A.; NASPOLINI, B.M.; MARCO, C.J.; ANDRADES, J. L.; CAYE, P.; KALB, A. C.; GUIM, T. N.; GEHRCKE, M. I. Dispersão da lidocaína administrada por via epidural em cães posicionados em decúbito lateral ou esternal. **Arquivo Brasileiro Medicina Veterinária e Zootecnia**, Pelotas, v. 72, n. 5, p. 1751-1757, 2020. Disponível em: <<https://www.scielo.br/pdf/abmvz/v72n5/0102-0935-abmvz-72-05-1751.pdf>>. Acesso em: 3 de abril de 2021.
- CORTOPASSI, S. R. G.; FANTONI, D. Medicação pré-anestésica. *In*: FANTONI, D.; CORTOPASSI, S. R. G. **Anestesia em Cães e Gatos**. São Paulo: Roca, 2 ed. p. 217-227, 2014.
- DAL PONT, M. P. **Epidurografia avaliada por fluoroscopia em cães: Estudo Clínico**. 2018, 83 p. Dissertação (Mestrado em Ciência Animal) – Universidade do Estado de Santa Catarina. Programa de Pós- Graduação em Ciência Animal. Lages, 2018. Disponível em: <https://sucupira.capes.gov.br/sucupira/public/consultas/coleta/trabalhoConclusao/viewTrabalhoConclusao.jsf?popup=true&id_trabalho=6406370>. Acesso em: 3 de abril de 2021.
- FANTONI, D. **Tratamento da dor na clínica de pequenos animais**. Rio de Janeiro: Elsevier, 2011. 484p.
- FEITOSA, F.L.F. Exame físico geral ou de rotina. *In*:_____. **Semiologia Veterinária: a Arte do Diagnóstico**. São Paulo: Roca, 4 ed. p. 51-68, 2020.
- FELIPE, G. C. **Efeitos sistêmicos e neurotóxicos da administração de meloxicam pela via epidural em coelhos**. 2016. Dissertação (Programa de Pós-graduação em Medicina Veterinária) – Universidade Federal de Campina Grande, Patos. Disponível em: <https://www.scielo.br/scielo.php?pid=S0103-84782017000500602&script=sci_abstract&tlng=pt>. Acesso em: 24 de abril de 2021.
- GARCIA, E. R. Anestésicos Locais. *In*: GRIMM. K A. et al. **Anestesiologia e Analgesia em Veterinária**. São Paulo: Roca, 5 ed., p. 327-349, 2017.
- MASSONE, F.; CORTOPASSI, S. R. G. Anestesia intravenosa. *In*: FANTONI, D.; CORTOPASSI, S. R. G. **Anestesia em Cães e Gatos**. São Paulo: Roca, 2 ed. p. 228-236 2014a.
- MASSONE, F.; CORTOPASSI, S. R. G. Anestésicos Locais. *In*: FANTONI, D.; CORTOPASSI, S. R. G. **Anestesia em Cães e Gatos**. São Paulo: Roca, 2 ed. p. 298-309 2014b.
- MASSONE, F. Técnicas anestésicas em cães. *In*: MASSONE, F. **Anestesiologia veterinária: farmacologia e técnicas**. Rio de Janeiro: Guanabara Koogan, 6 ed., p. 105-116, 2018.

McKELVEY, D.; HOLLINGSHEAD, K. W. **Small animal anesthesia: canine and feline practice**. Missouri: Mosby, p. 332. 1994.

PEREIRA, S. A. R. S.; COSTA, C. C. F. S.; HENRIQUE, F. V.; BATISTA, L. F.; SILVA, L. F. F.; ARAÚJO, S. B.; SOUZA, A. P.; NÓBREGA NETO, P. I. Migração cranial de diferentes volumes de iobitridol, administrados pela via epidural lombossacra, em coelhos. **Revista Brasileira de Ciência Veterinária**. v. 23, n. 3-4, p. 120-125, 2016. Disponível em: <https://www.researchgate.net/profile/Pedro-Nobrega-Neto/publication/315994406_Migracao_cranial_de_diferentes_volumes_de_iobitridol_administrados_pela_via_epidural_lombossacra_em_coelhos/links/606711d6a6fdccad3f66e0e9/Migracao-cranial-de-diferentes-volumes-de-iobitridol-administrados-pela-via-epidural-lombossacra-em-coelhos.pdf>. Acesso em: 24 de abril de 2021.

RALSTON, W. H.; ROBBINS, M. S.; COVENEY, J. R. Hemodynamic effects of ioversol in the dog and rat. **Investigative Radiology**. Philadelphia, v. 24, n. 1, p. 10-15, 1989.

RAMOS, S. M. L.; NÓBREGA NETO, P. I.; RAMOS, C. T. C. R.; MARINHO, P. V. T.; FERREIRA, M. A. A. F.; SILVA, S. R. A. M.; Epidurografia lombossacra com diferentes volumes de iohexol em felinos. **Semina: Ciências Agrárias**, Londrina, v. 35, n. 4, p. 2429-2442, 2014. Disponível em: <<https://www.redalyc.org/pdf/4457/445744143016.pdf>> Acesso em: 27 de março de 2021.

RANKIN, D. C. Sedativos e Tranquilizantes. In: GRIMM, K.A, et al. **Anestesiologia e Analgesia em Veterinária**. Rio de Janeiro: Roca, 5 ed., p. 188-198, 2017.

SILVA, S. R. A. M; TUDURY, E. A.; ALBUQUERQUE, V. B.; ARAÚJO, F. P.; SOUZA, T. F. B.; NÓBREGA NETO, P. I.; BONELLI, M. A. Cardiovascular and respiratory alterations in dogs during cervical myelography using ioversol. **Arquivo Brasileiro Medicina Veterinária e Zootecnia**, v.65, n.4, p.1024-1032, 2013. Disponível em: <https://www.scielo.br/scielo.php?pid=S0102-09352013000400013&script=sci_arttext> Acesso em: 21 de maio de 2021.

TORSKE, K. E.; DYSON, D. H. Epidural analgesia and anesthesia. **Veterinary Clinics of North America – Small Animal Practice**, v.30, n.4, p. 859, 2000.

TUDURY, E.A.; ARIAS, M.V.B.; CAMARGO, P.L.; FARIA, M. L. E.; MACHADO, C. E. G. Meio de contraste ioversol em neuroradiologia canina. **Ciência Rural**, Santa Maria, v.27, n.4, p.1-5, 1997.

TURNER, T.A. Thermographic evaluation of horses with podotrochlosis. **American Journal of Veterinary Research**. v. 44, p. 535–539, 1983.

VAINIONPAA, M.; SALLA, K.; RESTITUTTI, F.; RAEKALLIO, M.; JUNNILA, M.; VAINIO, O. Thermographic imaging of superficial temperature in dogs sedated with medetomidine and butorphanol with and without MK-467. **Veterinary Anaesthesia Analgesia**, v. 40, p. 142-148, 2013.

**ADMINISTRAÇÃO DE OPIOIDES PELA VIA EPIDURAL DE PEQUENOS
ANIMAIS: UMA REVISÃO SISTEMÁTICA**

Manuscrito a ser submetido à revista Pesquisa Veterinária Brasileira.

ADMINISTRAÇÃO DE OPIOIDES PELA VIA EPIDURAL EM CÃES E GATOS: UMA REVISÃO SISTEMÁTICA

Edla Iris de Sousa Costa¹, Renata Maria Cortez Azevedo², Gracineide da Costa Felipe¹, Sóstenes Arthur Reis Santos Pereira¹, Jardel de Azevedo Silva¹, Pedro Isidro da Nobrega Neto³

¹ Pós-graduanda(o), Programa de Pós-Graduação em Ciência e Saúde Animal da Universidade Federal de Campina Grande, Patos, PB, Brasil.

² Graduanda, curso de Medicina Veterinária, Universidade Federal de Campina Grande, Patos, PB, Brasil.

³ Professor titular, Programa de Pós-Graduação em Ciência e Saúde Animal da Universidade Federal de Campina Grande, Patos, PB, Brasil.

RESUMO

A dor é uma sensação desagradável, que proporciona vários transtornos aos animais. Com o aumento crescente de animais dentro do ambiente familiar, aumenta também a implementação de medidas que melhorem a qualidade de vida dos mesmos. Com isso em cirurgias de animais de pequeno porte, a utilização de opioides pela via epidural promete melhor analgesia nos períodos trans e pós-operatório e alívio de dores agudas e crônicas por períodos prolongados. Os opioides podem prolongar o tempo e extensão dos bloqueios locorreionais quando associados aos anestésicos locais. O presente estudo consiste em uma revisão sistemática da literatura, através de bases de dados confiáveis que esclareçam o tema proposto, e tem o intuito de analisar os efeitos benéficos e adversos da analgesia pós-operatória com opioides, administrados pela via epidural, em animais de pequeno porte. Concluiu-se que a utilização de opioides auxilia na analgesia trans e pós-operatória, causando mínimos efeitos adversos.

Palavras-chave: Analgesia, morfina, pequenos animais, pós-operatório.

ABSTRACT

Pain is an unpleasant sensation that causes various inconveniences to animals. With the increasing number of animals within the family environment, the implementation of measures that improve their quality of life also increases. Thus, in small animal surgeries, the use of opioids through the epidural route promises better analgesia in the trans- and postoperative periods and relief from acute and chronic pain for prolonged periods. Opioids can prolong the time and extent of locoregional blocks when combined with local anesthetics. The present study consists of a systematic literature review, through reliable databases that clarify the proposed theme, and aims to analyze the beneficial and adverse effects of postoperative analgesia with opioids, administered by the epidural route, in animals of small size. It was concluded that the use of opioids helps in trans and postoperative analgesia, causing minimal adverse effects.

Keywords: Analgesia, morphine, small animals, postoperative.

INTRODUÇÃO

O aumento no número de pessoas que adotam animais de estimação é notório. Com isso, a busca por alternativas para melhorar a qualidade de vida, diminuir os riscos de algumas doenças e aumentar a eficiência de procedimentos cirúrgicos, fez crescer a necessidade de estudos sobre técnicas anestésicas seguras e eficazes para controle da dor no trans e pós-operatório do animal.

Albuquerque et al. (2013) discorrem que o as pesquisas com novas técnicas anestésicas visam primordialmente à obtenção de protocolos seguros, destacando-se a associação de fármacos opioides com anestésicos locais, seja no período pré ou transoperatório, objetivando-se ofertar analgesia e potencializar os efeitos dos fármacos, reduzindo o consumo de anestésicos gerais e conseqüentemente seus efeitos adversos.

A anestesia epidural é conhecida por sua simplicidade, segurança e eficácia. Muitos aspectos positivos têm sido considerados com o uso da anestesia epidural lombossacra, destacando-se as mínimas alterações cardiorrespiratórias, o controle da dor pós-operatória, e a realização de procedimentos cirúrgicos no abdômen caudal, na pelve, na cauda, nos membros pélvicos e no períneo, além da possibilidade de redução do estresse transoperatório.

Fantoni; Galofaro (2012) sugerem que a administração de opioides pela via epidural é mais eficiente em comparação às demais vias parenterais, pois bloqueia os impulsos nociceptivos na medula espinhal, fornecendo analgesia sem produzir hipotensão, ou convulsões, além de controlar de forma mais segura, as dores agudas e crônicas através de cateteres epidurais.

Otero et al. (2013) explicam que a técnica de analgesia epidural consiste na administração de um fármaco no espaço epidural, ao redor da dura-máter. O acesso do analgésico ao local de ação depende, na maioria das vezes, das propriedades físico-químicas e interação com as membranas protetoras dos ramos nervosos. O conhecimento não somente anatômico, mas também sobre a ação dos fármacos são importantes para um bom uso da técnica de epidural.

Para Valadão et al. (2002) a associação de fármacos opioides para anestesia epidural tende a resultar em potencialização dos efeitos anestésicos e analgésicos, redução dos efeitos

adversos oriundos do uso isolado dos fármacos, bem como diminuição da dose necessária e da toxicidade.

Oliveira et al. (2017) discorrem que os opioides são os analgésicos mais conhecidos na medicina veterinária e interagem com receptores específicos localizados no sistema nervoso central, causando efeitos como: depressão respiratória, analgesia espinhal, sedação, euforia, redução da motilidade gástrica, ansiedade e efeitos alucinógenos, entre outros, sendo utilizados com o objetivo principal de analgesia, reduzindo o consumo de anestésico e promovendo mais conforto aos pacientes.

É inerente a importância do médico veterinário no desenvolvimento de estudos que estudem as técnicas anestésicas que possam prevenir e controlar a dor em pacientes cirúrgicos e a utilização desses fármacos, utilizando-os com cautela e após minuciosa avaliação, em casos que seja justificável e causando poucos efeitos colaterais. O intuito desse estudo é analisar os efeitos benéficos e adversos da analgesia pós-operatória com opioides, administrados pela via epidural, em animais de pequeno porte.

METODOLOGIA

Trata-se de um estudo de revisão sistemática do tema proposto, onde os artigos foram extraídos das bases de dados *Scielo* e *Pubmed*, utilizando como termos de busca as palavras: *opioid, epidural, canine e feline*.

Foram utilizados os seguintes critérios de inclusão: artigos em inglês e português; abordagem direta sobre a utilização de opioides pela via epidural e sua associação com anestésicos locais; avaliação da dor e duração dos fármacos no pós-cirúrgico. Foram excluídos revisões de literatura e outros artigos que não especificavam a utilização de opioides.

RESULTADOS E DISCUSSÃO

As buscas nas bases de dados retornaram um total de 50 artigos. Porém, após a leitura dos resumos e aplicação dos critérios de inclusão pré-definidos, apenas 15 foram selecionados e lidos na íntegra.

De acordo com a análise dos artigos selecionados, é perceptível que os estudos sobre analgesia em procedimentos cirúrgicos, em pequenos animais, têm prevalência maior para caninos do que para felinos.

Conforme apresentado na Tabela 1, nota-se que a maioria dos estudos utiliza o opioide morfina em associação com anestésicos locais, como a lidocaína e a bupivacaína. Dentre os demais estudos cita-se a administração de outros opioides também, como tramadol, fentanil e metadona.

TABELA 1: Informações extraídas dos artigos utilizados na revisão sistemática, de acordo com os critérios de inclusão.

Autor	Espécie animal	Fármacos utilizados	Número de animais	Dose utilizada	Tempo de analgesia	Efeitos adversos
Abelson, A. L. et al. (2011)	Cães	Morfina, Bupivacaína	15	0,1 mg/kg e 0,25 mg/kg	18 horas	Depressão respiratória discreta
Andrade, N.R. et al. (2019)	Cães	Morfina Ropivacaína	24	0,1 mg/kg e 2 mg/kg	16 a 24 horas	Reduções das frequências cardíaca e respiratória
Bernardi, C.A. et al. (2012)	Gatos	Metadona	24	0,2 mg/kg	3,9 horas	Sialorreia, vômito, midríase, hipertermia e euforia.
Castro, D. S. et al. (2009)	Gatos	Morfina, Tramadol	6	0,1 mg/kg e 1 mg/kg	6 horas	Bradycardia, depressão respiratória, vômitos
Cassu, R. N. et al. (2010)	Cães e gatos	Fentanil, Lidocaína	18	5 mcg/kg e 6,5 mg/kg	12 horas	Nenhum efeito adverso significativo

Kona- boun, J. et al. (2006)	Cães	Morfina, Bupivacaína	36	0,2 mg/kg e 1 mg/kg	16 a 24 horas	Discreta depressão respiratória
Monteiro, E.R. et al. (2008)	Cães	Metadona, Lidocaína	6	0,2 mg/kg e 0,25 mL/kg	1 hora e 17 minutos	Diminuição da frequência cardíaca
Pereira, D.A.; Marques, J.A. (2009)	Cães	Morfina, xilazina, meloxicam	20	0,1 mg/kg e 0,2 mg/kg	24 horas	Bradycardia e diminuição da frequência respiratória
Regalin, D. et al. (2014)	Gatos	Morfina, ropivacaína	16	0,2 mg/kg e 0,26 mL/kg	12 horas	Bradycardia, depressão respiratória e vômito.
Sande, J.Q. et. al. (2019)	Gatos	Tramadol Dexmedetomidina	16	2 mg/kg e 2 mcg/kg	4 a 6 horas	Bradycardia, hipotensão discreta.
Silva, B. M. et al. (2008)	Cães	Ropivacaína, fentanil, tramadol.	8	0,25 mL/kg, 2 mcg/kg e 2 mg/kg	4 a 6 horas	Bradycardia, hipotermia e síndrome de Shiff- Sherrington
Tamanho, R. B. et al. (2009)	Cães e Gatos	Morfina Lidocaína Ropivacaína	12	0,1 mg/kg e 0,3 mL/kg	16 a 24 horas	Redução da frequência cardíaca.
Troncy, D.V. et al. (2008)	Cães e Gatos	Morfina e Bupivacaína	242 cães e 23 gatos	0,1 a 0,4 mg/kg e 0,6 a 2 mg/kg	18 a 24 horas	Vômitos, prurido, dificuldade de

						crescimento capilar.
--	--	--	--	--	--	----------------------

Os opioides quando administrados pela via epidural induzem analgesia mais prolongada com pouco efeito sedativo quando comparada à administração intramuscular, por exemplo. A principal vantagem da administração destes fármacos por esta via é o maior período de analgesia que auxilia no controle da dor tanto no trans- como no pós-operatório (FANTONI, 2012).

Nos artigos revisados os efeitos adversos mais comuns observados após a administração dos opioides pela via epidural foram depressão respiratória (42,8%), vômito (28,5%), prurido (14%), retenção urinária (8%) e hipotermia (7,1%). Foi percebido que a maioria dos estudos que usam a morfina apresenta como efeito adverso a depressão respiratória, apesar desta ser atenuada após a administração epidural, em relação às demais vias. Não foi percebido nos artigos analisados a presença efeitos tóxicos e alterações histopatológicas da medula espinhal com a utilização e associação dos opioides citados.

Para Valadão et al. (2002) um dos efeitos mais presentes após a administração epidural de opioides hidrofílicos como a morfina, é a depressão do sistema respiratório. Os autores comentam, ainda que a associação da morfina com anestésicos locais, agonistas α -2 adrenérgicos ou com a cetamina, pode minimizar os efeitos adversos, às vezes observados com o uso isolado da morfina, e contribui para melhorar a recuperação do animal no período pós-cirúrgico.

A associação dos opioides tramadol ou fentanil à ropivacaína, administrados por via epidural, é vista por Silva et al. (2008) como uma prática segura, não produzindo alterações respiratórias ou desequilíbrio acidobásico significativos, apesar de apresentar alguns efeitos adversos discretos, como bradicardia, hipotermia e síndrome de Schiff-Sherrington.

Para Cassu et al. (2008) a administração do fentanil associado à lidocaína apresentou curto período de ação do opioide, que se justifica pela sua alta lipossolubilidade, a qual permite que o fármaco atravesse rapidamente as meninges, atingindo o líquido cefalorraquidiano (LCR) em poucos minutos, resultando em curto período de latência e de duração de ação. Esta associação provocou mínimas alterações cardiorrespiratórias e favoreceu a modulação da resposta de estresse pós-cirúrgico. A adição do fentanil à lidocaína

conferiu maior duração ao bloqueio anestésico, além de possibilitar dessensibilização abdominal mais cranial em relação ao uso isolado desse anestésico local.

Em outro estudo, Cassu et al. (2010) comprovaram que a associação de diferentes doses de fentanil à lidocaína com vasoconstrictor determinou bloqueio sensitivo mais cranial em relação ao uso isolado desse anestésico local. Paralelamente, a dose de 5 mcg/kg de fentanil aumentou a duração do bloqueio anestésico em relação aos demais tratamentos. Mínimas alterações foram observadas em relação à pressão arterial sistólica e às variáveis respiratórias.

Já Diniz et al. (2013) relataram estabilidade cardíaca quando utilizaram a lidocaína pela via epidural, associada ao fentanil ou à morfina, mas o efeito de prolongamento da duração anestésica não foi percebida em todos os cães que participaram do estudo.

Andrade et al. (2019) afirmaram que a administração epidural de ropivacaína é segura e eficaz e proporciona boa analgesia, independentemente da sua associação com morfina ou metadona. Ambas as associações, administradas pela via epidural, não resultaram em alterações fisiológicas transoperatórias relevantes, porém requerem monitoração e, se necessário, controle da pressão arterial.

No estudo de Monteiro et al. (2008) não foram detectadas alterações significativas nos parâmetros fisiológicos dos pacientes, após a administração da associação de metadona com lidocaína, não havendo prolongamento do período hábil de anestesia epidural produzido em cães. A metadona parece estender mais cranialmente o bloqueio epidural produzido pela lidocaína.

Bernardi et al. (2012) explicaram que apesar de a administração epidural da metadona possibilitar um período de analgesia mais longo em relação à intramuscular, quando comparada com opioides hidrossolúveis, como a morfina, esse efeito é pouco relevante e resulta em menor quantidade do analgésico no pós-operatório.

Kona-Boun et al. (2006) afirmaram que o efeito do opioide após a administração pela via epidural não está relacionada apenas à potência sistêmica do medicamento, mas também à sua lipossolubilidade, e consideraram a morfina como o opioide mais útil para administração epidural, devido à sua alta potência e longa duração de analgesia.

Tamanho et al. (2010) observaram em seu estudo que a associação da morfina à lidocaína, administrados pela via epidural, não resultou em redução adicional na pressão arterial além daquela observada antes da anestesia epidural apenas com morfina, constatando que a anestesia epidural lombossacra proposta é efetiva para realização de cirurgias em cadelas, com mínimas alterações cardiovasculares e hemogasométricas.

Sobre a administração de morfina associada à bupivacaína, o estudo de Abelson et al. (2011) descreveu que em dose baixa a morfina tem pouco efeito na função motora pós-operatória, o que favorece seu uso em animais, controlando a dor sem afetar a recuperação anestésica, corroborando a citação de Valadão et al. (2002) que afirmaram que a administração conjunta de bupivacaína e morfina fornece analgesia profunda e de longa duração, sendo eficaz para o alívio da dor após cirurgias ortopédicas de membros pélvicos em cães.

Troncy et al. (2002) sugeriram que a administração epidural de morfina, com ou sem bupivacaína, é um método seguro e eficaz de induzir analgesia de longa duração em cães e gatos e é superior ao tratamento antálgico padrão pós-operatório com administração sistêmica repetida de oximorfona e cetoprofeno. Sobre a duração da analgesia os autores relatam ainda que foi esta foi significativamente mais longa em cães que receberam morfina e bupivacaína do que em cães que receberam morfina isoladamente.

Pereira; Marques (2009) afirmaram que o grau de analgesia foi considerado ineficiente com o uso de meloxicam pela via epidural. Já o uso isolado da morfina na administração epidural produziu analgesia e sedação intensa, redução das concentrações de cortisol plasmático e menor incidência de efeitos colaterais no pós-operatório.

A administração, pela via epidural, de ropivacaína associada à morfina em gatas submetidas à ovariectomia reduziu o requerimento analgésico pós-operatório em até 56,2%, durante as primeiras quatro horas, e promoveu analgesia adequada durante 12 horas, quando comparada à ropivacaína isolada, de acordo com Regalin et al. (2014).

Sande et al. (2019) avaliaram a administração, por via epidural, da lidocaína associada ao tramadol ou à dexmedetomidina. A associação com a dexmedetomidina resultou em uma discreta bradicardia inicial, elevação da pressão arterial, maior tempo de recuperação e menor qualidade analgésica, quando comparada ao tramadol, não sendo eficaz e trazendo mais efeitos adversos quando utilizada por longo período.

CONCLUSÃO

Conclui-se que a administração de opioides pela via epidural prolonga o seu efeito analgésico e reduz os efeitos adversos, em relação às demais vias de administração, e, quando associados aos anestésicos locais, amplia o tempo e a área de bloqueio anestésico.

REFERÊNCIAS

- ABELSON, A. L. et al. A comparison of epidural morphine with low dose bupivacaine versus epidural morphine alone on motor and respiratory function in dogs following splenectomy. **Veterinary Anaesthesia and Analgesia**, v.38, n.2, p. 213-223, 2011.
- ALBUQUERQUE, V. B. et al. Ropivacaína isolada ou associada à morfina, butorfanol ou tramadol pela via peridural em cadelas para realização de ovariohisterectomia. **Vet. Zootec.**, v.20, n.2, p.111-123, 2013.
- ANDRADE, N. R. et al. Ropivacaína isolada ou associada à metadona ou à morfina, pela via epidural, em cadelas submetidas à ovário-histerectomia. **Arq. Bras. Med. Vet. Zootec.**, v.71, n.2, p.430-438, 2019.
- BERNARDI, C. A. et al. Analgesia pós-operatória com metadona em gatos: administração epidural e intramuscular. **Arq. Bras. Med. Vet. Zootec.**, v.64, n.1, p.45-52, 2012.
- CASSU, R. N. et al. Anestesia epidural com lidocaína isolada e associada ao fentanil para realização de ovários salpingo-histerectomia em cadelas. **Arq. Bras. Med. Vet. Zootec.**, v.60, n.4, p.825-831, 2008.
- CASSU, R. N. et al. Lidocaína com vasoconstrictor isolada e associada ao fentanil via peridural em cães. **Ciência Rural**, v.40, n.3, p.580-586, 2010.
- CASTRO, D. S. et al. Comparison between the analgesic effects of morphine and tramadol delivered epidurally in cats receiving a standardized noxious stimulation. **Journal of Feline Medicine and Surgery**, v.11, n.8, p.948-953, 2009.
- DINIZ, M. S. et al. Extradural anesthesia with lidocaine combined with fentanyl or methadone to ovariohisterectomy in dogs. **Acta Cirúrgica Brasileira**, v.28, n.7, p.531-539, 2013.
- FANTONI, D. T.; GAROFALO, N. A. Fármacos utilizados pela via espinhal. In: FANTONI, D. T. **Tratamento da dor na clínica de pequenos animais**. Rio de Janeiro: Elsevier, p.176-186, 2012.

KONA-BOUN, J. et al. Evaluation of epidural administration of morphine or morphine and bupivacaine for postoperative analgesia after premedication with an opioid analgesic and orthopedicsurgery in dogs. **J. Am. Vet. Med. Assoc.**, v.229, n.7, p. 1103-1112, 2006.

MONTEIRO, E. R. et al. Efeitos da metadona ou do neostigmine, associados à lidocaína administrados pela via epidural em cães. **Arq. Bras. Med. Vet. Zootec.**, v.60, n.6, p.1439-1446, 2008.

OLIVEIRA, K. D. S. et al. Administração epidural pré-operatória de lidocaína-metadona ou lidocaína-fentanil em cadelas submetidas à ovário-histerectomia eletiva. **Semina Ciências Agrárias**, v.38, n.3, p.1303-1312, 2017.

OTERO, P. E.; CAMPOY, L. **Epidural and Spinal Anesthesia**. Ames: John Wiley & Sons, 1 ed., cap. 14, p. 227-250, 2013.

PEREIRA, D. A.; MARQUES, J. A. Uso de morfina, xilazina e meloxicam para o controle da dor pós-operatória em cadelas submetidas à ovariossalpingo-histerectomia. **Arq. Bras. Med. Vet. Zootec.**, v.61, n.2, p.353-361, 2009.

REGALIN, D. et al. Efeitos cardiovasculares e analgésicos da administração epidural de ropivacaína isolada ou associada à morfina, em felinos. **Ciência Rural**, v.44, n.12, p.2228-2235, 2014.

SANDE, J. Q. et al. Avaliação da anestesia epidural com lidocaína associada ao tramadol ou à dexmedetomidina, em gatas submetidas à ovariosalpingohisterectomia, anestesiadas com propofol. **Arq. Bras. Med. Vet. Zootec.**, v.71, n.6, p.1901-1908, 2019.

SILVA, B. M. et al. Ropivacaína isolada e associada ao fentanil ou ao tramadol administrados pela via peridural em cães. **Ciência Rural**, v.38, n.8, p.2197-2202, 2008.

TAMANHO, R. B. et al. Anestesia epidural cranial com lidocaína e morfina para campanhas de castração em cães. **Ciência Rural**, v.40, n.1, p 2010.

TRONCY, D. V. et al. Results of preemptive epidural administration of morphine with or without bupivacaine in dogs and cats undergoing surgery: 265 cases (1997–1999). **J. Am. Vet. Med. Assoc.**, v.221, n.5, p.666-672, 2002.

VALADÃO, C. A. et al. Epidural opioids administration in dogs: a review. **Ciência Rural**, v.32, n.2, p.347-355, 2002.

CONCLUSÃO GERAL

Conclui-se que epidurografia é uma técnica segura e eficaz, para realização de estudos que avaliem a migração de diferentes volumes pela via epidural, a fim de aperfeiçoar ainda mais a técnica.

A via epidural pode ser utilizada quando se tem o objetivo de promover longos períodos de analgesia com o emprego dos opioides, associados ou não aos anestésicos locais, causando mínimos efeitos adversos, auxiliando no controle da dor no trans e pós-operatório de cães e gatos.